

Date clinice:

Pacientul VM, in varsta de 65 de ani, consulta pentru episoade repetate de vertij, dar fara sincopa. Din antecedente retinem un infarct de miocard inferior in 1995, complicat in evolutie cu fibrilatie atriala permanenta si insuficienta cardiaca cronica. Deasemeni, pacientul este diabetic, valorile glicemiei controlandu-se cu antidiabetice orale.

Legenda figurilor:

Fig 1 si fig. 2. Ecografie transtoracica parasternal ax lung. Se observa in atrul stang o formatiune ecodensa, mobila, cu angajare in valva mitrala.

Fig.1

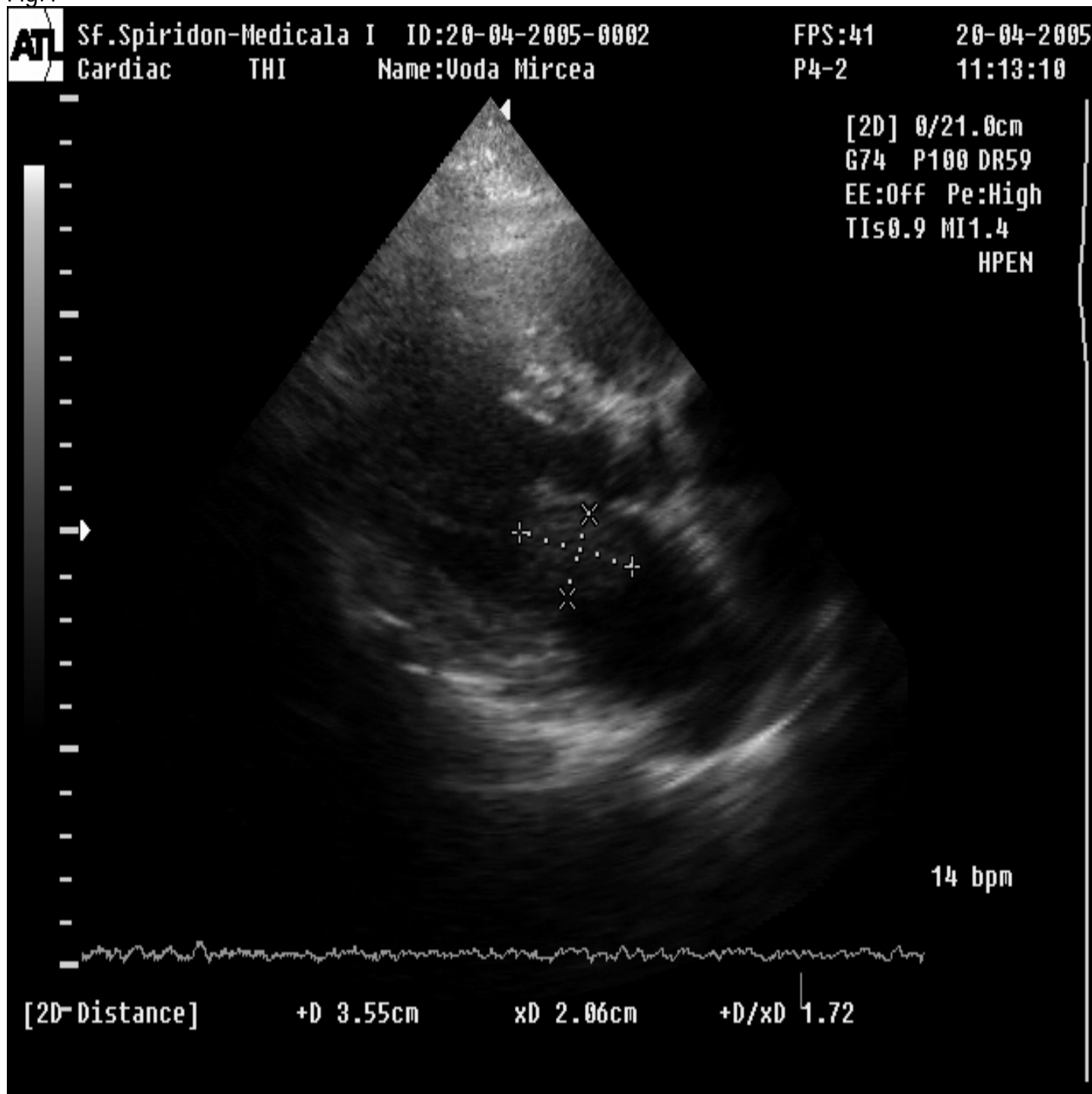


Fig. 2

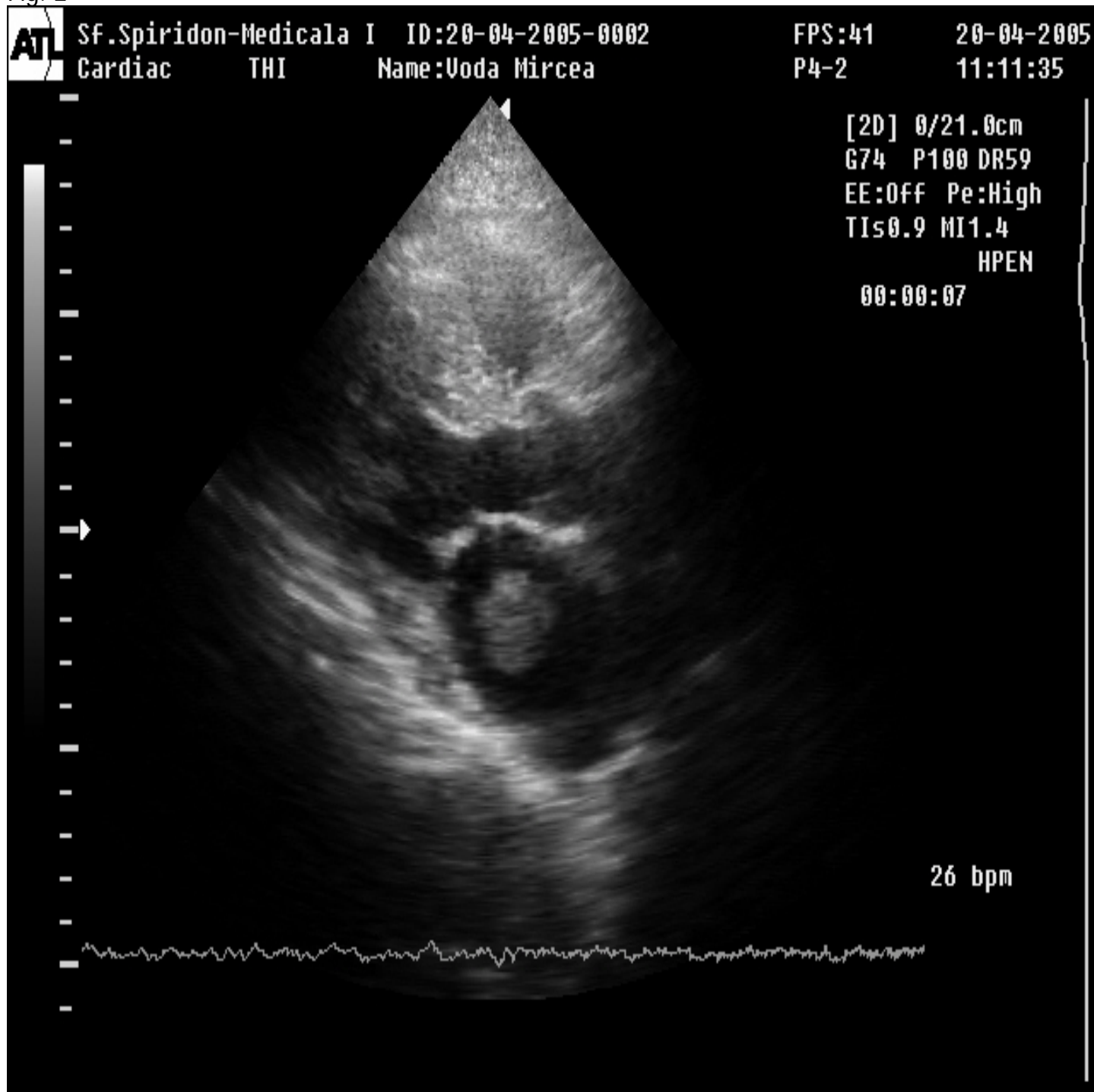


Fig. 3 si fig. 4. Ecografie transesofagiana. Formatiune descrisa anterior are dimensiunile de 50/20 mm si originea la nivelul urechiiusei stangi.

Fig.3

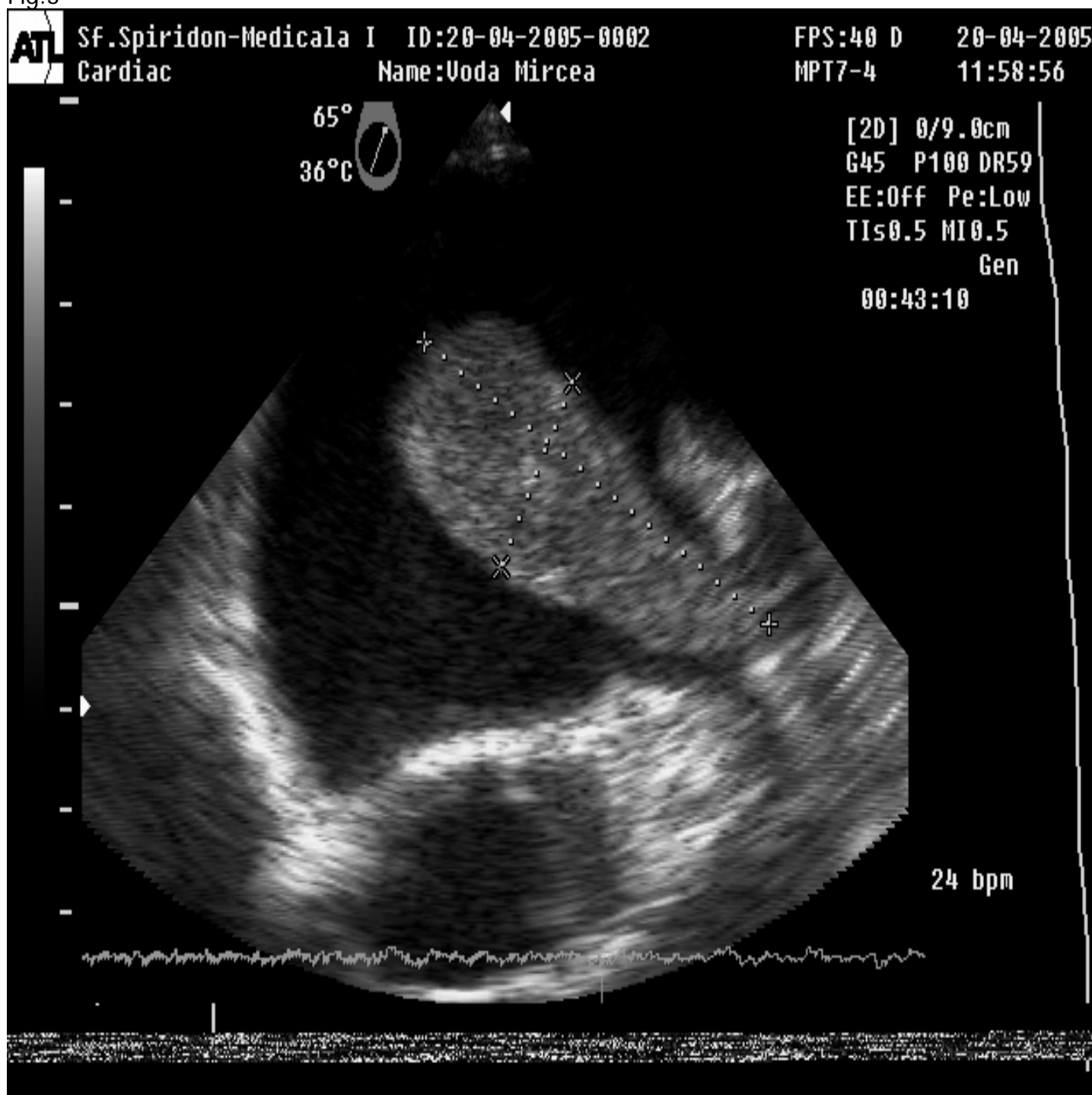
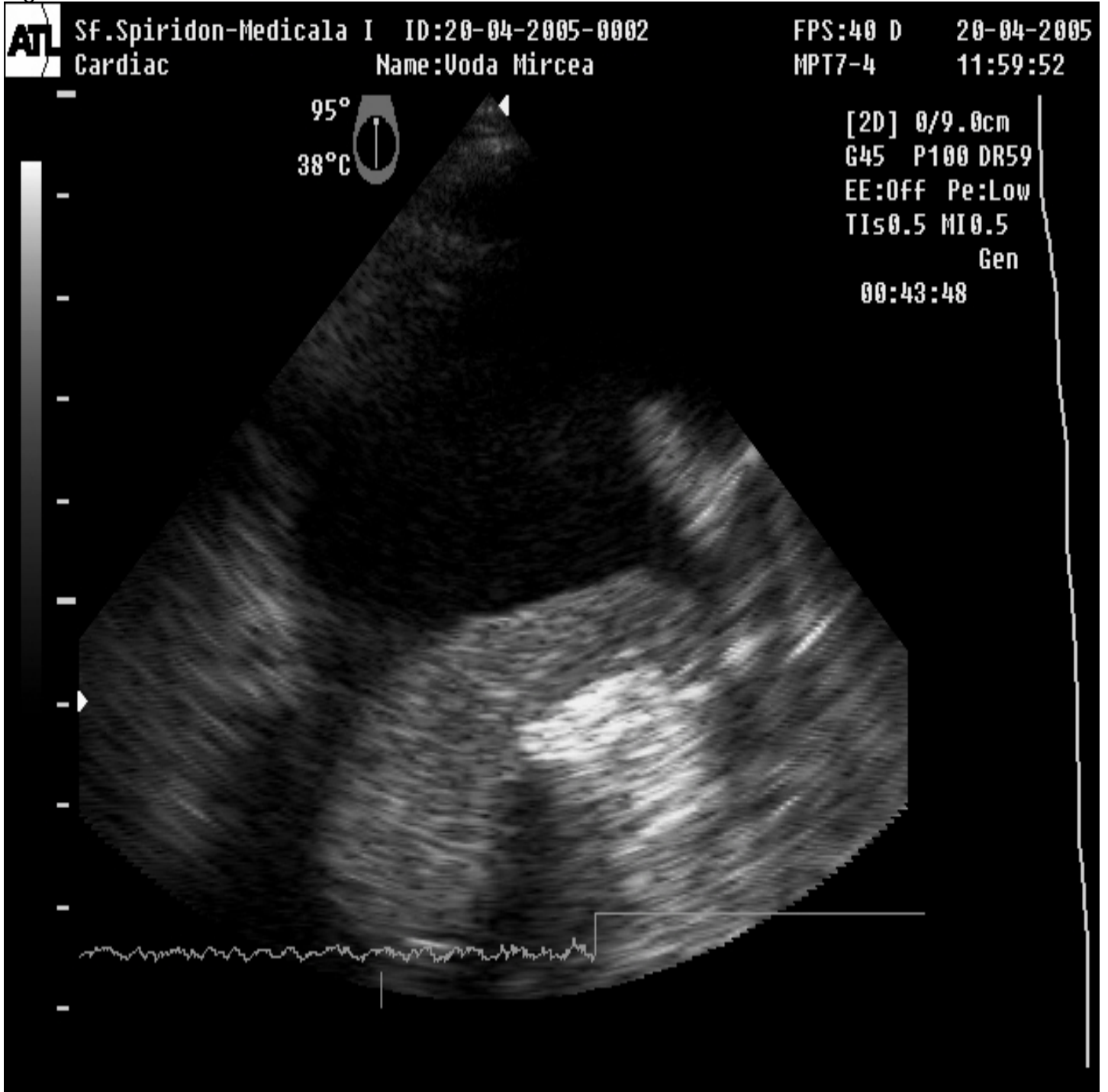
Fig.4



Ipozeze de diagnostic:

1. tromb in urechiusa stanga
 - a. argumente *pro*: prezenta conditiilor favorizante (fibrilatia atriala, insuficienta cardiaca, diabetul zaharat) si originea formatiunii in urechiusa stanga;
 - b. argumente *contra*: dimensiuni mari, fara nici o embolie detectata pana in prezent.
2. mixom de atriu stang:
 - a. argumente *pro*: dimensiunile mari ale formatiunii, caracterul mobil, contur net, structura omogena.
 - b. argumente *contra*: raritatea localizarii la nivelul urechiusei stangi.

Confirmarea

Indiferent de natura sa, formatiunea are indicatie chirurgicala datorita dimensiunilor mari cu risc de embolie si a angajarii in valva mitrala. Examenul anatomo-patologic al piesei de exereza chirurgicala confirma faptul ca ne aflam in fata unui tromb.